

REPRODUCCION EXPERIMENTAL DE LA BRONCONEUMONIA PURULENTO POR *Corynebacterium equi* EN UN POTRILLO

Blanca Herrera (1), Eugenio Perdomo (2), Cecilia Paullier (3), Luis Rivas (4)

RESUMEN

Se describe la reproducción experimental de la bronconeumonía purulenta por *Corynebacterium equi* en un potrillo pura sangre de carrera. Durante el experimento se llevaron registros clínicos y se realizaron análisis hematológicos y bacteriológicos. Los síntomas clínicos se observaron a partir de los cuatro días posinoculación con depresión del sensorio, anorexia, temperatura alta, frecuencias cardíaca y respiratoria aceleradas, tos, estertores húmedos, corrimiento nasal seromucoso y conjuntivitis purulenta. La muerte del animal ocurrió a los once días de la inoculación y en la necropsia realizada se encontraron abscesos en los pulmones, congestión de tipo varicoso, focos de bronconeumonía y edemas. El *C. equi* fue recuperado del corrimiento nasal y ocular, contenido traqueal y ganglios brónquicos, pus de abscesos de pulmón, ganglios mesentéricos y líquido sinovial. Las lesiones histopatológicas revelaron severa bronconeumonía y adenitis aguda.

Palabras Clave: NEUMONIA, CORYNEBACTERIUM EQUI, POTRILLO

SUMMARY

The experimental reproduction of *Corynebacterium equi* purulent pneumonia in a "criolla" breed foal is described. During the experiment hematological and bacteriological analysis were done. The clinical symptoms began after four days post-inoculation. Sensorial depression, anorexia, high temperature, high cardiac and respiratory frequencies, cough, humid stertors, nasal discharge and purulent conjunctivitis were observed. The foal died 11 days after the inoculation. In the post-mortem examination of the animal abscesses in the lungs, focal bronchial pneumonia and edema were observed. *C. equi* was isolated from nasal and ocular discharge, tracheal fluid, bronchial lymph node, lung abscess pus, mesenteric lymph nodes and synovial fluid. The histological lesions showed severe bronchial pneumonia and acute adenitis.

Key Words: PNEUMONIA, CORYNEBACTERIUM EQUI, FOALS

INTRODUCCION

Desde 1923, el *Corynebacterium equi* ha sido reconocido como el agente de la bronconeumonía purulenta en los potrillos, dentro de los 30 a 90 días de edad, Magnusson (9), en Suecia, y Lütje (8) aislaron el germen, éste último dándole el nombre de *Corynebacterium pyogenes (equi) roseum*.

A partir de esa fecha, en distintas partes del mundo, varios investigadores han descrito el *C. equi* como el agente etiológico de la bronconeumonía en potrillos, caracterizada por la formación de abscesos, metritis, abortos en yeguas y abscesos de los ganglios submaxilares del cerdo. En el Uruguay el *C. equi* fue aislado por primera vez por Casas Olascoaga y Rivas (4) de abscesos de pulmón de una potranca pura sangre de carrera (PSC) de 20 días de edad.

En este experimento, realizado en 1981, se aisló el

C. equi de abscesos de pulmón provenientes de un brote de bronconeumonía purulenta ocurrido en potrillos PSC.

El propósito de este trabajo fue reproducir experimentalmente la enfermedad con la cepa aislada, y estudiar los aspectos clínicos, bacteriológicos y patológicos.

MATERIALES Y METODOS

Animal de experimentación

Se utilizó un potrillo de raza criolla procedente de un establecimiento sin historia de neumonía, de 22 días de edad y en buen estado de salud. Durante todo el experimento el animal se mantuvo junto a su madre.

El potrillo fue sometido a exámenes clínicos 24 horas antes de la inoculación y de la extracción de sangre sobre ácido etileno-diaminotetraacético (AEDT) para los exámenes de rutina y como inmunodepresor se le suministró 5 ml de cortisona por vía intramuscular.

Origen de la cepa

La cepa de *C. equi* usada fue aislada de un brote de bronconeumonía purulenta ocurrido en un haras donde habían muerto cuatro potrillos PSC de uno a cuatro meses de edad.

Preparación del inóculo, dosis y vía de inoculación

El inóculo fue preparado en botellas de Roux conteniendo agar triptosa, incubado durante 24 horas y suspendido en 40 ml de suero fisiológico. El total de microorganismos inoculados fue de $2,4 \times 10^8$, determinado por turbidimetría (escala de McFarland), equivalente a una

(1) Médico Veterinario, Técnico del Centro de Investigaciones Veterinarias "Miguel C. Rubino", Ruta 8, Km 29, Pando, Canelones; Casilla de Correo 6577, Montevideo, Uruguay; Casilla de Correo 78023, Tacuarembó, Uruguay.

(2) Médico Veterinario, Técnico del CIVET. Profesor Agregado Cátedra Anatomía Patológica de la Facultad de Veterinaria, Montevideo, Uruguay.

(3) Médico Veterinario, Técnico del CIVET. Asistente Cátedra Anatomía Patológica de la Facultad de Veterinaria, Montevideo, Uruguay.

(4) Médico Veterinario. Ex-Profesor Adjunto Cátedra Microbiología de la Facultad de Veterinaria. Casilla Correo 15115 (D5), Montevideo, Uruguay.

concentración de 3,04 g/l de proteínas.

Se utilizó la vía de inoculación intrabronquial derecha. El animal fue colocado en posición decúbito costal derecha y se usó una sonda duodenal estéril de plástico No. 22, de uso humano. Una vez introducida en el bronquio derecho, se realizó la descarga mediante la ayuda de una jeringa.

Medios de cultivo y métodos de coloración

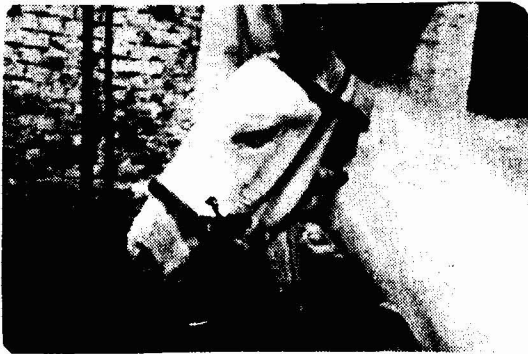Para el aislamiento se utilizó agar base sangre bovina al 5 o/o y agar triptosa, y para el estudio de las propiedades bioquímicas se usó leche tornasolada, caldo nitrato, caldos lactosa, maltosa y dextrosa, urea de Christensen y gelatina nutritiva (2) (*)

Las técnicas de coloración utilizadas fueron los métodos de Gram y azul de metileno de Leffler para bacteriología, y hematoxilina-eosina y Gram para histología.

Período de observación, estudios y necropsia

La observación duró once días, o sea de 0 día a los 11 días posinoculación (DPI), cuando ocurrió la muerte del animal y se realizó la necropsia.

Durante el período de 2 a 10 DPI se registraron por la mañana y por la tarde la temperatura y frecuencias cardíaca y respiratoria. Desde los 6 a los 10 DPI se extrajo sangre sobre AEDT para estudios de fórmula leucocitaria, recuento globular y microhematocrito y se realizaron tomas con hisopo estéril de corrimiento nasal y ocular.



Corrimiento nasal en el potrillo

De todas las lesiones observadas, en el momento de la necropsia se hicieron tomas para cultivo bacteriológico de los siguientes materiales: contenido traqueal, ganglios mesentéricos, pleura parietal y visceral, abscesos de pulmón, ganglios brónquicos y mediastínicos, superficie articular, articulación del codo, riñón y materias fecales.

Para los estudios histopatológicos se retiraron piezas en solución formol salino al 10 o/o y los cortes se realizaron por las técnicas de inclusión en parafina y secciones de 5 µ de espesor.

RESULTADOS

Los primeros síntomas clínicos aparecieron a los 4 DPI, observándose depresión del sensorio, ataxia, conjuntivitis purulenta, corrimiento nasal, mucosas congestivas, y temperatura rectal (Cuadro 1.). Se llevaron registros de

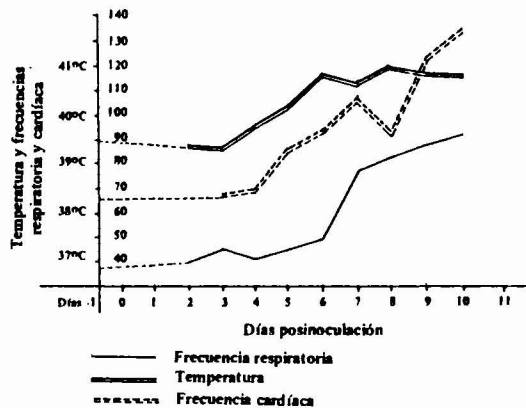
(*) *Productos Difco.*

CUADRO I. Aspectos clínicos observados en el potrillo inoculado

Signos y síntomas	Días posinoculación										
	1	2	3	4	5	6	7	8	9	10	11
Anorexia						x	x	x	x		x
Ataxia					x	x	x	x	x		
Conjuntivitis purulenta					x	x	x	x	x		x
Corrimiento nasal					x	x	x	x	x		x
Deshidratación								x	x		x
Diarrea											x
Disnea							x	x	x		x
Mucosas congestivas					x	x	x	x	x		x
Postración											x
Sensorio deprimido				x	x	x	x	x	x		x
Signo de Weiss							x	x	x		x
Temperatura rectal					x	x	x	x	x		x
Tos						x	x	x	x		x

temperatura, frecuencias cardíaca y respiratoria, preinoculación y su evolución hasta los 10 DPI (Gráfico 1). En los Gráficos 2 y 3 se observan los valores obtenidos de los análisis hematológicos, recuento globular, microhematocrito y fórmula leucocitaria. A los 11 DPI el potrillo murió y los resultados de la necropsia realizada se muestran en el Cuadro 2.

GRAFICO 1. Valores de temperatura rectal, frecuencias respiratoria y cardíaca



Después de 24 horas de incubación a 37° C, las placas sembradas presentaron numerosas colonias grandes (10), no hemolíticas, húmedas y viscosas, con apariencia blanco-cremosa, de bordes continuos, que se volvieron rosadas o color salmón luego de permanecer unos días a temperatura ambiente. Los materiales sembrados provenientes del pus de los abscesos dieron el mismo resultado. Lo mismo no ocurrió con los materiales provenientes de corrimientos ocular y nasal, superficie articular, donde las colonias no mostraron morfología típica hasta transcurridas 72 horas de incubación a temperatura de laboratorio.

Frotis y Gram evidenciaron una bacteria cocobacilar y bacilar Gram positiva, bastante pleomórfica, que

GRAFICO 2. Valores de recuento globular y microhematocrito

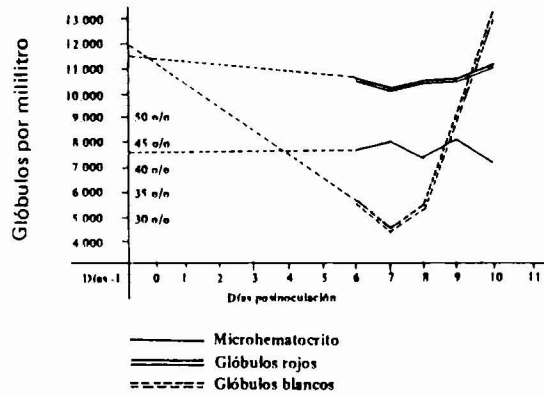
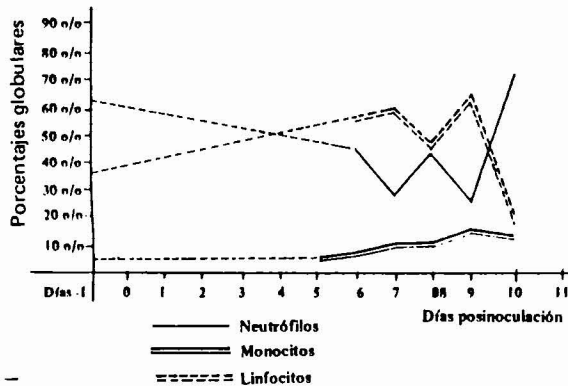


GRAFICO 3. Valores de neutrófilos, linfocitos y monocitos.



presentaba granulaciones metacromáticas (2).

Los estudios bioquímicos revelaron que los carbohidratos usados no fermentaron, la gelatina no licuó, no se modificó la leche tornasolada, se redujeron los nitritos y atacó la urea (3).

Los cortes histológicos mostraron una respuesta de naturaleza granulomatosa. Las lesiones se caracterizaban por engrosamiento de los septos interlobulilares y bronquitis y peritonitis aguda, con materia fibrinomuopurulenta en los bronquiolos. Se observó considerable destrucción del parénquima, con colapso alveolar, infiltración de neutrófilos y células mononucleares, y adenitis aguda. El sistema nervioso central presentó pequeños focos de gliosis vascular y marginación leucocitaria. Las lesiones observadas corresponden a un cuadro septicémico.

DISCUSION

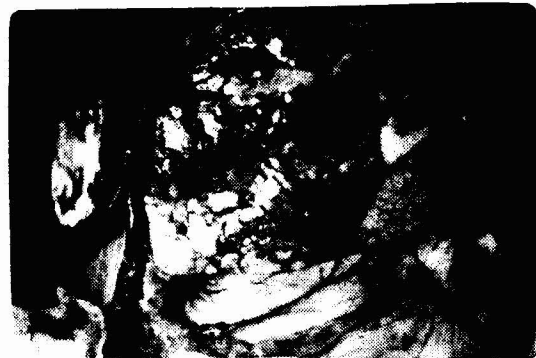En diversas partes del mundo se han realizado estudios de casos de neumonía supurada en potros (6, 8, 9), habiéndose también descrito casos por *C. pseudo-tuberculosis* y *C. pyogenes* que presentaban cuadros semejantes (14). El *C. equi* fue aislado en cerdos, provocando la formación de pequeños abscesos encapsulados en los ganglios submaxilares (1); en el hombre, con la formación de abscesos pulmonares (1); fue encontrado en estado puro en dos casos mortales de neumonía en potrillos de cuatro semanas de edad (5), y también fue aislado de un cultivo puro de abasceos de pulmón (4).

Los mecanismos de patogenicidad del *C. equi* son desconocidos. Aunque no ha sido demostrada la producción de toxinas se realizaron estudios sobre los efectos de sustancias difusibles producidas por el germen (7).

Estudios aplicados a inmunodifusión (11), y prue-

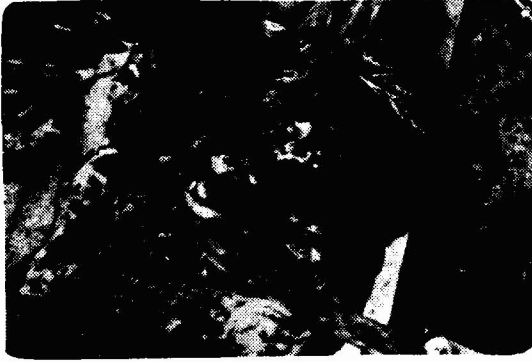CUADRO 2. Datos de la necropsia

EXTERIOR	Oculares - tinte subictérico Mucosas Bucales - cianóticas
GANGLIOS LINFÁTICOS	Cadena de ganglios linfáticos, brónquicos, torácicos y mesentéricos, aumentados de tamaño, congestivos
CAVIDADES	Abdominal - congestión, esplenomegalia, hiperplasias biliares, enteritis catarral, invaginación, impacto de ciego y congestión hepática Torácica - hidrotórax ambarino, hemorragias subserosas
SISTEMA CIRCULATORIO	Hemorragias en válvulas aurículo-ventriculares
SISTEMA RESPIRATORIOS	Contenido mucopurulento en tráquea, con forma adaptada a los anillos, contenido espumoso bilateral, tinte subictérico. Pulmón derecho: enfisema subpleural, presencia de pequeños microabscesos, pus en pequeños bronquios, pérdida de estructura. Septos interlobulilares bien marcados. Pulmón izquierdo: congestión, pus en bronquios, neumonía.



Pulmón: zona de hepatización rodeada por áreas enfitematosas

bas de fijación del complemento, aglutinación y hemoaglutinación demostraron la presencia de niveles de anticuerpos en infecciones naturales y artificiales, pero los mecanismos de patogenicidad del *C. equi* no han sido aclarados. En un brote ocurrido en un haras en California (EUA) se logró aislar el *C. equi* de las praderas donde habían estado potrillos enfermos, pero no fue recuperado



Pulmón totalmente hepatizado, en el interior del parénquima se observan múltiples absesos.

de áreas donde se encontraban potrillos del mismo haras que no habían enfermado (15). Esto haría suponer que el microorganismo sobrevive en boxes y tierra de lugares donde se trabaja con potrillos.

Diferentes autores, citados por (1) sostienen que la neumonía por *C. equi* se ve favorecida por la migración de larvas de *Strongylus*. Las larvas migratorias de *Parascaris equorum* al pasar por los pulmones, como parte inicial de su ciclo, podrían iniciar la contaminación de la sangre durante la fase migratoria.

Para el diagnóstico de la enfermedad es suficiente el reconocimiento de los síntomas clínicos correlacionados con las lesiones post-mortem confirmadas por el análisis bacteriológico.

La infección por inyección del *C. equi* en la tráquea de un potrillo (9) y repetida en sucesivas reproducciones experimentales por vía respiratoria en esta especie han presentado el cuadro de bronconeumonía purulenta (13). Sin embargo, la inoculación por vía digestiva sólo ha provocado lesiones en el intestino pero no en los pulmones (12).

La diseminación del *C. equi* en el Uruguay puede representar una pérdida importante en los haras del país, no sólo por la muerte de potrillos, sino también por ocasionar infecciones genitales, infertilidad y aborto en las yeguas.

CONCLUSIONES

Los resultados del experimento llevaron a las siguientes conclusiones:

La tos, disnea, la elevación de las frecuencias cardíaca y respiratoria indicaron un cuadro respiratorio importante que, asociado a la elevación de la temperatura evidencian un proceso infeccioso.

La leucocitosis neutrofilica observada sugirió un proceso supurativo, de tipo agudo. La leucopenia hacia los 6 y 7 DPI indicó el inicio de un proceso septicémico, y la macropatología observada mostró una lesión grande del

área pulmonar como consecuencia directa del ataque del *C. equi* sobre el parénquima pulmonar.

Las lesiones histopatológicas confirmaron las observaciones macroscópicas. Las características morfológicas, tintoriales y bioquímicas del microorganismo recuperado del potrillo PSC fueron idénticas al microorganismo utilizado como inóculo y correspondieron al *C. equi*.

AGRADECIMIENTOS

Los autores agradecen al Dr. Raúl Casas Olascoaga la revisión del original.

Al Dr. Miguel Franchi por los registros clínicos, al Dr. Luis Antonio Galarraga por la inoculación intra-bronquial. A la Ayudante Técnica, Sra. Ana Rosales de Chiesa, por los análisis hematológicos. Al Sr. Walter Mederos por las tomas fotográficas. A los Sres. Hildo González y Guzmán Melitón por el cuidado de los animales y el lugar cedido para el trabajo.

REFERENCIAS BIBLIOGRAFICAS

- BARTON, M. D. & HUGHES, K. L. *Corynebacterium equi*: a review. Vet. Bull. 50 (2): 65-80, 1980.
- BERGEY, D. H. Bergey's Manual of Determinative Bacteriology. 7th Ed. Baltimore, 1957, Williams & Wilkins.
- CARTER, G. R. Procedimientos de diagnóstico en bacteriología y micología veterinarias. Zaragoza, Acribia, 1968.
- CASAS OLASCOAGA, R. & RIVAS, L. Comunicación personal. Instituto de Microbiología, Facultad de Veterinaria, Montevideo, Uruguay, 1961.
- DIEGO, A. I. de. Enfermedades infecciosas de los animales. Argentina, Ed. del autor, 1974, p. 464-465.
- DIMOCK, W.W. & EDWARDS, P.R. *Corynebacterium equi* in pneumonia in foals. J. Am. Vet. Med. Ass. 79: 809-812, 1931.
- FRASER, G. Citado por Barton & Hughes
- LÜTJE, F. Citado por Barton & Hughes
- MAGNUSSON, H. Citado por Barton & Hughes
- MERCHANT, I. A. & PACKER, R. A. Bacteriología y virología veterinarias. 3a. Ed. Esp., Zaragoza, Acribia, 1975
- PRESCOTT, J. F. Capsular serotypes of *Corynebacterium equi*. Can. J. Comp. Med. 45: 130-134, 1981.
- Experimental studies on the pathogenesis of *Corynebacterium equi* infection in foals. 1980.
- Cellular and immune response of foal to vaccination with *Corynebacterium equi*. 1979.
- SIPPEL, W. L. Citado por Barton & Hughes
- SMITH, B. P. & ROBINSON, R. C. Studies of an outbreak of *Corynebacterium equi* pneumonia in foals. Equine Vet. 13 (4): 223-228, 1981.

propóleo-D[®]

PRIMERA MEDICACION
APITERAPICA AL SERVICIO DEL PRODUCTOR

- * CREMA DE ORDEÑO
- * SELLADO DE PEZON (Atomizador)
- * SOLUCION ADHESIVA (Atomizador)
- * POLVO
- * TERPROPIL (Nitrofurazona) CREMA - SOLUCION
- * CREMA
- * UNGUENTO
- * LOCION
- * APOSITOS

Laboratorio APITER

Juan José de Amézaga 2009 — Tel. 29 49 36

