

## Derivación urinaria prepúbica por cistostomía transitoria. Reporte de una novedosa técnica quirúrgica

### Prepubic urinary derivation through transitory cystostomy. Report of a novel surgical technique

Semiglia G<sup>1\*</sup>; Filomeno A<sup>1</sup>.

Recibido: 06/05/2013  
Aprobado: 20/07/2013

#### RESUMEN

El objetivo es reportar una técnica quirúrgica que permite derivar la orina directamente al exterior, de forma transitoria, realizada como procedimiento de urgencia en casos de obstrucción uretral aguda y/o rotura de vejiga urinaria y como procedimiento de elección en animales con masas que ocluyan la uretra y/o trigono vesical, o que presenten una masa intrapélvica que comprima la uretra externamente impidiendo la micción. No hay registro en la bibliografía medica veterinaria de una técnica quirúrgica que permita derivar la orina desde la vejiga al exterior sin la colocación de un tubo de cistostomía. El acceso a la vejiga se realiza mediante un abordaje de mínima invasión, suturándose la mucosa de la vejiga directamente a la piel. No requiere una anes-

#### SUMMARY

The objective is to report a surgical technique that allows to bypass temporarily urine to the outside as an emergency procedure in cases of acute urethral obstruction and / or ruptured bladder. This procedure can also be used in animals with intrapelvic masses which occlude the urethra and / or trigone preventing urination. There is no record in the veterinary medical literature of a surgical technique that allows deriving the urine from the bladder to the outside without placing a cystostomy tube. Access to the bladder is performed using a minimal incision, suturing the bladder mucosa directly to the skin. It does not require general anesthesia, can be performed with a simple sedation and in many cases only local anesthesia.

<sup>1</sup> Departamento de Pequeños Animales, Facultad de Veterinaria, UDELAR, Uruguay.

\* gsemigli@adinet.com.uy Juan Spickerman 2180.Tel.24877896.Montevideo.Uruguay

tesia general, se puede realizar con una simple sedación y en muchos casos solo con anestesia local. Es una técnica que puede salvar vidas, ya que puede ser realizada en pacientes metabólicamente comprometidos, que no resisten un plano anestésico profundo, ni intervenciones quirúrgicas prolongadas. No encontramos complicaciones en la técnica quirúrgica. Las complicaciones post-quirúrgicas fueron mínimas: dermatitis por derrame de orina en los alrededores del estoma y en 2 casos prolapso de la mucosa vesical, el cual cedió con el reposicionamiento manual de la vejiga conjuntamente con la administración de un antiinflamatorio. La derivación urinaria prepública por cistostomía transitoria (DUPPCT) es una técnica quirúrgica rápida y sencilla que permite derivar la orina al exterior en forma segura y transitoria, sin la necesidad de colocar un tubo de cistostomía y por ende las complicaciones que este puede generar.

### Palabras clave:

Derivación Urinaria, Cistostomía, Obstrucción Urinaria

This technique can save lives, since it can be performed in patients metabolically compromised which otherwise would not resist a deep anesthesia or prolonged surgery. We found no complications in the surgical technique. We had minimal postoperative complications: dermatitis around the urinary stoma and in two cases mucosal bladder prolapse which required manual repositioning and administration of non-steroid anti-inflammatory drugs. Urinary derivation through transient prepubic cystostomy (UDTPC) is a quick and simple surgical technique that allows deriving urine to the outside safely without the need of placing a cystostomy tube with its associated complications.

### Keywords:

Urinary derivation, prepubic cystostomy, urinary obstruction.

## INTRODUCCIÓN

Se define Derivación urinaria (DU) como aquella técnica o maniobra cuyo objetivo es la eliminación de orina fuera del paciente, como una alternativa a la natural, con la finalidad de restaurar la filtración glomerular en casos de obstrucción-oclusión de las vías canaliculares; o para corregir el uroperitoneo provocado por rotura o estallido vesical, y las consecuencias que esto acarrea.

En el caso de obstrucciones urinarias completas, se produce un aumento de la presión vesical, uretral y ureteral, y finalmente se verán afectados los riñones, si esta presión persiste. Si la obstrucción se mantiene por 24 horas, el volumen de filtración glomerular se reduce un 80%. Cuanto más dura la obstrucción, menos completa es la recuperación renal después de eliminarla. La muerte se debe a anormalidades en el equilibrio de líquido, electrolitos y estado acido-base, que culmina en una acidosis metabólica hiperpotasémica.

El derrame de orina en la cavidad abdominal (uroperitoneo) trae consigo un desequilibrio hidroelectrolítico, debido a que la creatinina es una molécula de alto peso molecular, que no atraviesa la membrana peritoneal, siendo osmóticamente activa y por ende atrae agua, con la consiguiente deshidratación e hipovolemia. Esta hipovolemia

disminuye el volumen de filtración glomerular, lo que aumenta aun más, la concentración de urea en sangre. La urea y el potasio provenientes de la orina libre en la cavidad abdominal atraviesan la membrana peritoneal, por lo que aumentan su concentración plasmática. Para compensar la hiperpotasemia el organismo aumenta el intercambio de hidrogeniones, lo cual favorece la acidosis metabólica, ya instaurada previamente por la hipoperfusión consecuencia de la hipovolemia. La acidosis metabólica hiperpotasémica es la combinación perfecta para la aparición de arritmias cardíacas y muerte (Bojrab, 2011). Por ende, si no derivamos la orina al exterior de forma rápido, va a sobrevenir la muerte indefectiblemente.

Los Lugares anatómicos donde se puede realizar la DU son la pelvis renal, los uréteres, la vejiga, y la uretra.

### Métodos de DU

Existen varios métodos de DU que consisten en la creación de estomas mediante la colocación de sondas, tubos (Cornell, 2000) y la creación de estomas uretrales.

La sonda más comúnmente utilizada y segura es la sonda Folley por su capacidad de inflarse y por su flexibilidad. En la literatura se describe su colocación mediante un abordaje por línea media, o

también por un abordaje paramediano de mínima invasión (Bray y col, 2009).

En el caso de DU por creación de estomas uretrales casi siempre son permanentes, están representados principalmente por la uretrotomía perineal, la uretrotomía escrotal y la uretrotomía prepúbica ( Bojrab, 2001; Fossum, 2007; Smeak, 2000 ).

## MATERIALES Y MÉTODOS

### Táctica y técnica quirúrgica

Se procedió a la sedación del paciente con una mezcla de ketamina al 5% (2,5 mg/kg) y diazepam 0,5% (0,25 mg/kg) intravenoso y se bloqueó de la zona quirúrgica con lidocaína al 2%. Posteriormente se colocó al paciente en decúbito dorsal. Se efectuó la tricorrexia del abdomen caudal y pubis. Luego se efectuó la desinfección del campo quirúrgico y colocación de paños de campo. El abordaje quirúrgico en felinos, se realizó

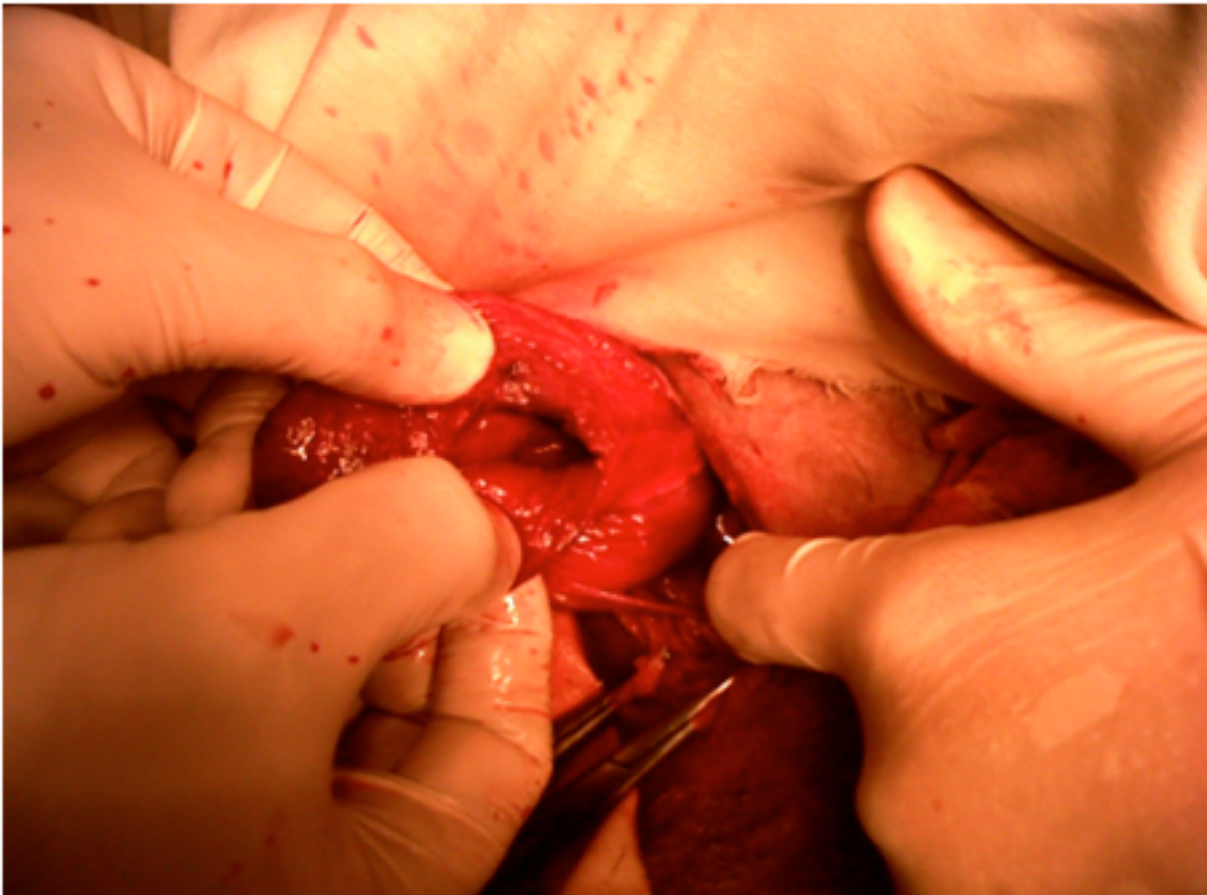


Figura 1 Rotura de Vejiga

en el abdomen caudal, en la línea media, craneal al borde anterior del pubis .En caninos se realizó en la zona paraprepucial, Se realizó una incisión en la piel, subcutáneo y línea alba, hasta encontrar la cara ventral de la pared de la vejiga. En los casos que había globo vesical se exteriorizó la vejiga, se colocaron terceros campos y se evacuó la orina mediante una incisión. En los casos de rotura de vejiga (Figura 1), la creación

de él estoma se realizó por los mismos bordes de la herida vesical, haciendo una resección previa, con el fin de reavivarlos.

Se fijó la pared de la vejiga a la línea alba con una sutura continua, con hilo absorbible 2-0 monofilamento, poniendo atención en no perforar la vejiga (Figura 2).

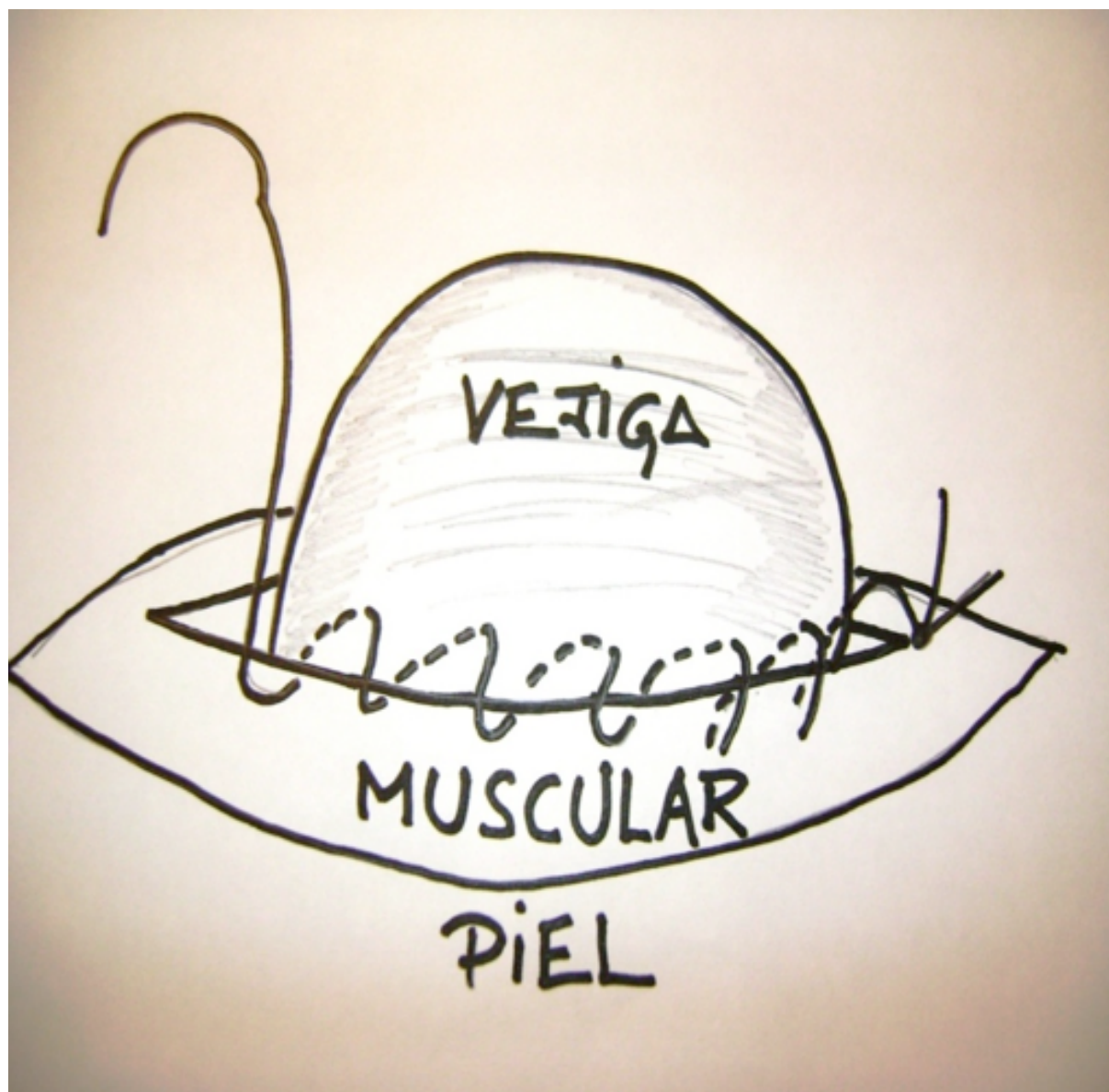


Figura 2 Sutura no perforante de pared de vejiga a pared muscular

Esta sutura se realizó a 0,5 cm de los bordes de la herida y tuvo por finalidad disminuir la tensión sobre él estoma. Luego se cerró el resto de la línea alba, a caudal y craneal de la vejiga, con una sutura a puntos simple interrumpido, de nylon monofilamento 2-0. Los bordes de la cistostomía se suturaron a la piel poniendo atención de sutu-

rar mucosa vesical con piel (Figura 3), con una sutura perforante, a punto interrumpido, con un hilo absorbible 3-0 monofilamento, creándose así el estoma. (Figuras 4 y 5). Se procedió a la sutura de la piel que no involucraba el estoma con puntos simples, de nylon monofilamento 2-0.

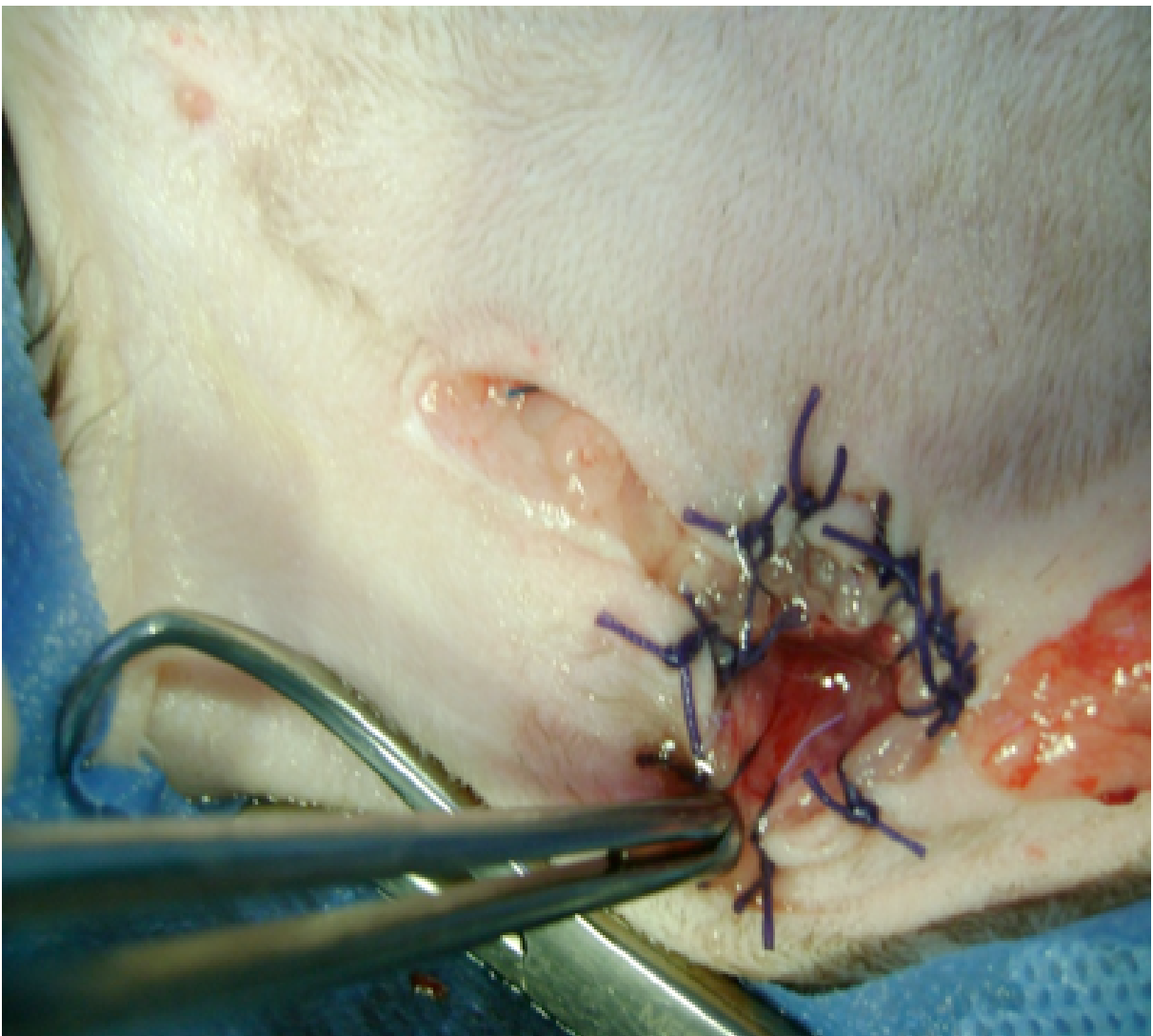

Figura 3 Sutura mucosa vesical a la piel

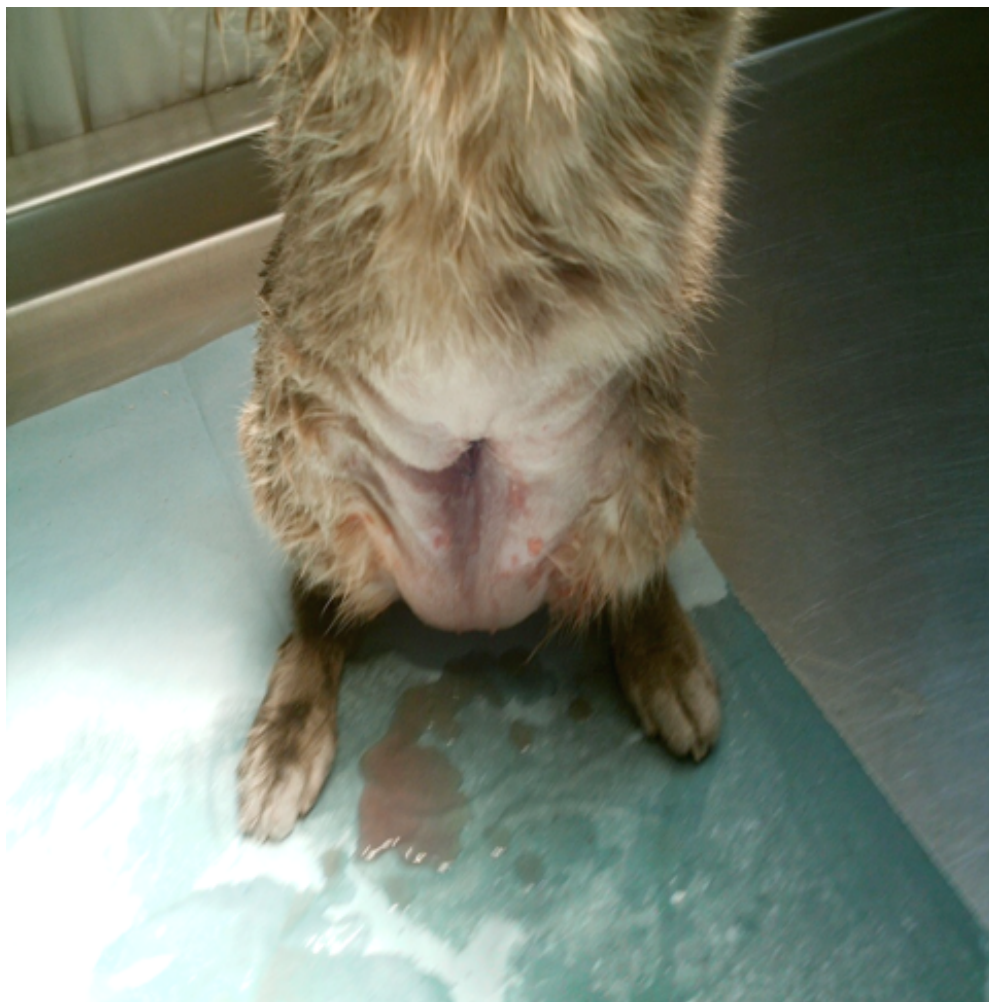

Figura 4 Creación de estoma en felinos

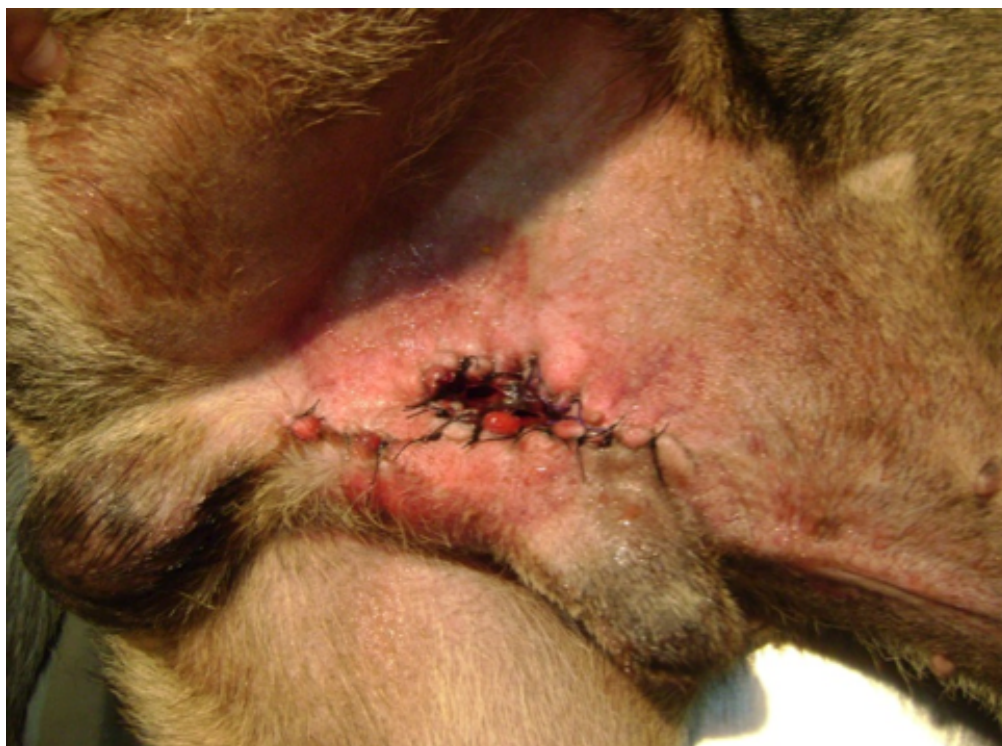
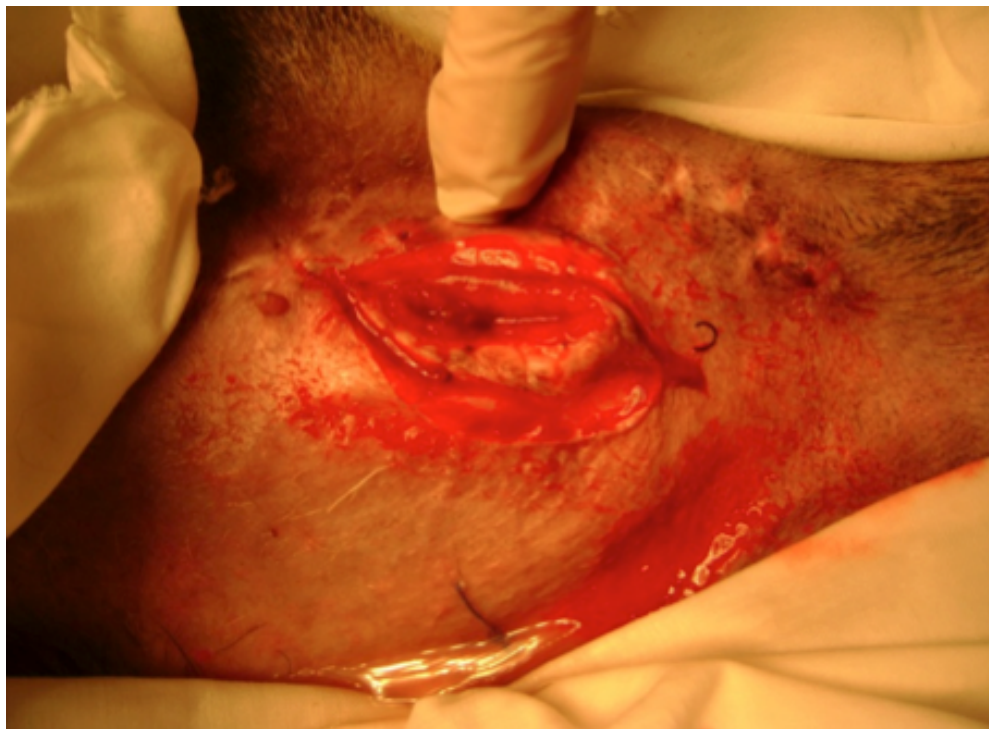
Figura 5 Creación de estoma en caninos

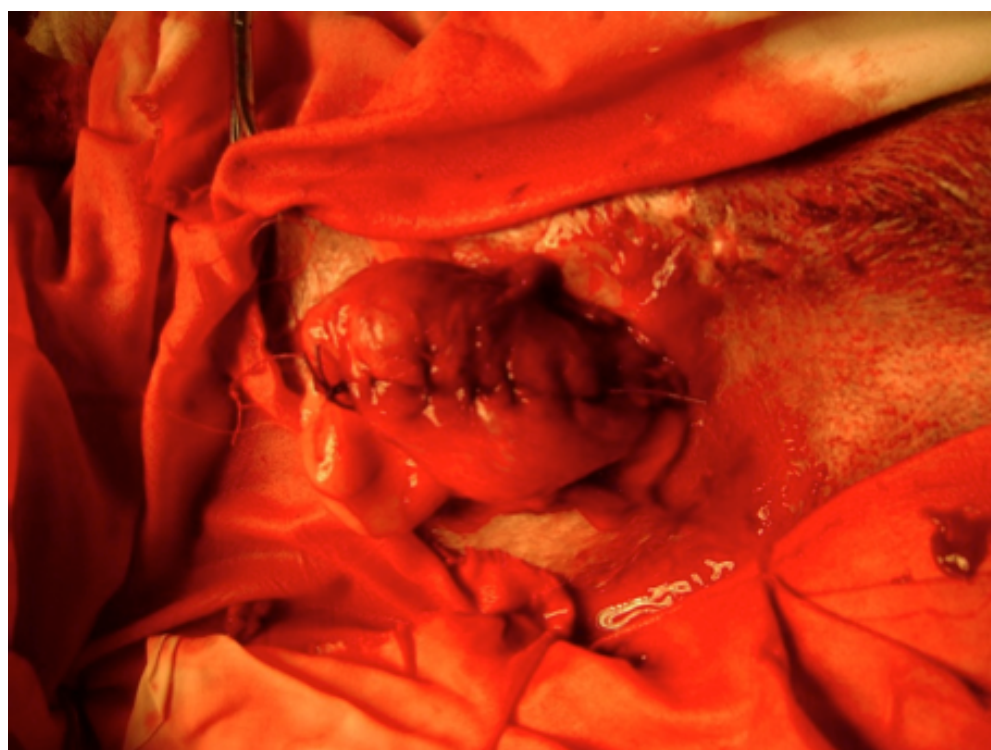### Cierre del Estoma:

Se realizó una incisión de piel, subcutáneo que rodean al estoma, separando la pared de la vejiga

de la piel (Figura 6). A continuación se incidió el músculo abdominal que estaba unido a la pared de la vejiga, dejando un margen de 3 mm para evitar la lesión de la misma.



**Figura 6** Cierre de él estoma. Incisión de piel, subcutáneo que rodean al estoma.



**Figura 7** Cierre de la vejiga



Luego se procedió a reavivar los bordes vesicales y se realizó el cierre de la pared vesical con una sutura absorbible 2-0 monofilamento, en dos capas, una continua no perforante, seguida de una sutura continua invaginante (Figura 7).

Se cerró de la línea alba con nylon 2-0, con una sutura continua, luego subcutáneo con puntos simples de sutura absorbible 2-0 monofilamento y por último la piel con puntos simples de nylon 2-0 monofilamento .

### Post-operatorio:

Los animales se mantuvieron con collar isabelino y tomando antibióticos (amoxicilina más Ácido Clavulánico 22 mg/kg cada 12 h) durante todo el período que estuvieron con la DUPPCT. Ninguno necesitó ser hospitalizado.

### Casos clínicos

Cinco animales, dos perros y tres gatos, fue a quienes se le realizó la técnica de DUPPCT. Las patologías que motivaron dicha intervención quirúrgica fueron: rotura de vejiga por obstrucción uretral total debido a urolitiasis, oclusión uretral por tumor intrapélvico, obstrucción uretral total por FLUTD, rotura de vejiga debido a cistitis necrótica y purulenta, obstrucción uretral total de etiología desconocida.

## RESULTADOS

Todos los casos evolucionaron favorablemente. No se registraron complicaciones, salvo en dos casos en que se produjo el prolapso de la mucosa vesical, pero la misma fue reintroducida manualmente sin ninguna secuela posterior. No se registraron infecciones ni alteraciones del sistema urinario (Cuadro I).

## DISCUSIÓN

Los resultados preliminares de nuestros primeros casos de utilización de DUPPCT en pequeños animales han sido muy alentadores, y creemos que es una técnica quirúrgica con muchas ventajas sobre las tradicionales.

En todos los casos en que se colocan tubos o sondas existe el peligro de la pérdida del tubo y/o sonda con la consiguiente filtración de orina a la cavidad abdominal. El tubo no solo se puede sacar mediante mordidas del mismo lo cual podría evitarse utilizando en forma estricta el collar isabelino, sino que este puede ser pisado por el propio animal, o puede ser enganchado, y arrancárselo de la misma forma que muchas veces se sacan las sondas uretrales. Otra complicación es que quede la punta del tubo dentro de él pacien-

**Cuadro 1.** Resultados de los casos estudiados.

<b>Especie/Raza</b>	<b>Edad</b>	<b>Motivo de la DUPPCT</b>	<b>RESULTADOS</b>
Canino Cruza	3 años	Rotura de vejiga por obstrucción uretral total debido a urolitiasis. Uroperitoneo. Uremia. Shock.	Cierre del estoma al mes, previo pasaje de una sonda para corroborar la permeabilidad de la uretra. Excelente recuperación.
Canino Cimarrón	11 años	Oclusión uretral por sarcoma de tejidos blandos intrapélvico. FLUTD	Se deja el estoma permanente hasta que se decide la eutanasia por aparición de metástasis pulmonares
Felino. Cruza	2 años	Obstrucción uretral total de 48 hs de evolución. Uremia. Shock.	Cierre de él estoma a los 20 días, con una recuperación total de los parámetros clínicos, lo que permitió realizar una uretrotomía perineal.
Felino. Siamés.	6 años	Rotura de vejiga por cistitis necrótica y purulenta.	Cierre de él estoma al mes, luego de la remisión completa de la cistitis necrótica y purulenta, mediante tratamiento médico con antibióticos y antiinflamatorios.
Felino. Cruza.	1 año	Obstrucción uretral total de etiología desconocida. Imposibilidad de sondear. Globo vesical.	Cierre de él estoma a los 15 días con remisión espontánea de la obstrucción.

te al retirar la sonda. También se han producido fistulas después de extraer el tubo, las que necesitaron desbridamiento y reparación quirúrgica (Beck y col, 2007).

Algunos autores describen la utilización de un tubo de gastrotomía con válvula unidireccional, por ser menos probable que el animal se lo arranque, pero igual tienen la desventaja de que hay que cambiar la válvula en forma frecuente. Además son dispositivos de un costo bastante más

elevado (Salinardi y col, 2003).

A su vez, si bien la sonda tiene la ventaja de que puede ser tapada y por ende se evita el goteo constante de orina, por otro lado creemos que esto puede ser un arma de doble filo, ya que no todos los propietarios suelen estar capacitados para tapar y destapar la sonda cada 6-8 horas, con la consiguiente obstrucción iatrógena en el caso de que la sonda permanezca más de 12 hs sin ser evacuada la orina.

En la creación de estomas permanentes como lo son la uretrotomía perineal en el gato y escrotal en el perro, son técnicas que requieren de un tiempo quirúrgico mucho más prolongado y por ende no pueden realizarse en animales que están metabólicamente comprometidos, ya que no resistirían un plano anestésico profundo. En contrapartida, la DUPPCT puede ser realizada solamente con anestesia local si el animal se encuentra en estado de shock.

La uretrotomía escrotal y perineal deben ser realizadas por cirujanos con experiencia, ya que si no se realiza un estoma de tamaño adecuado el mismo corre riesgos de estenosarse, con la consiguiente obstrucción (Liehman y col, 2010). La DUPPCT es una técnica que solo requiere poseer habilidades quirúrgicas básicas.

La uretrotomía perineal, escrotal, o prepúbica son técnicas permanentes. Los animales con estomas permanentes sufrirán en un futuro en mayor o menor grado de episodios de cistitis recurrentes (Tobias, 2012).

La DUPPCT es una técnica que puede ser reversible cuando las condiciones del paciente y la patología de base reviertan, volviendo el animal a su anatomía y fisiología urinaria normal.

La uretrotomía prepúbica tiene el riesgo de incontinencia por demasiada tensión, lo que provoca lesión neurológica de la cara dorsal de vejiga y uretra. (Baines y Rennie, 2001). La DUPPCT no conlleva ese riesgo, ya que solo se trabaja sobre la pared vesical, sin alterar el esfínter uretral interno.

Creemos que el lavado peritoneal mediante la colocación de un tubo de drenaje, si no es mediante un sistema cerrado de aspiración con vacío, si bien es una vía de entrada para el lavado del abdomen, lo es también para el ingreso de microorganismos desde el exterior, contaminando la orina que se encuentra en el abdomen.

La colocación de un tubo de drenaje en nuestros pacientes produce dolor y molestias, ya que estos no se mantienen en una cama de cuidados intensivos durante el período de drenaje. Este malestar puede empeorar el cuadro clínico, ya que perpetúa el íleo funcional, deprime al paciente, el cual muchas veces deja de alimentarse con todas las consecuencias que esto acarrea. En contraparte con esto, la DUPPCT no ocasiona ninguna molestia ni dolor al paciente.

## CONCLUSIONES

Es una técnica rápida, que requiere solo sedación y bloqueo local, por lo que puede ser realizada como maniobra de emergencia en pacientes graves, siendo esta reversible cuando las condiciones lo permitan. Las complicaciones post-operatorias son mínimas.

## BIBLIOGRAFIA

1. Anderson RB, Aronson LR, Drobatz KJ, Atilla A. 2006. Prognostic factors for successful outcome following urethral rupture in dogs and cats. *J Am Anim Hosp Assoc* 42:136-146.
2. Baines SJ, Rennie S, White RS. 2001. Pre-pubic urethrostomy: A long-term study in 16 cats. *Vet Surg* 30:107-113.
3. Beck AL, Grierson JM, Ogden DM, Hamilton MH, Lipscomb VJ. 2007. Outcome of and complications associated with tube cystostomy in dogs and cats: 76 cases (1995-2006). *JAVMA* 230:1184-1189.
4. Bojrab MJ. 2001. *Técnicas Actuales en cirugía de animales pequeños*. 4ª ed. Inter-Médica, Buenos Aires (Argentina).
5. Bojrab MJ. 2011. *Mecanismos de enfermedad en cirugía de pequeños animales*. 3ª ed. Inter-Médica, Buenos Aires (Argentina).
6. Bray JP, Doyle RS, Burton CA. 2009. Minimally invasive inguinal approach for tube cystostomy. *Vet Surg* 38:411-416.
7. Cooley AJ, Waldron DR, Smith MM, Saunders GK, Troy GC, Barber DL. 1999. The effects of indwelling transurethral catheterization and tube cystostomy on urethral anastomoses in dogs. *J Am Anim Hosp Assoc* 35:341-347
8. Cornell KK. 2000. Cystotomy, partial cystectomy, and tube cystostomy. *Clin Tech Small Anim Pract*. 15:11-16.
9. Djavan B, Fakhari M, Roehrborn CG, Marberger M. 1998. Metabolic consequences of urinary diversion with intestinal segments. *Tech Urol*. 4:177-178.
10. Fossum, T. 2007. *Small Animal Surgery Textbook*. 3ª ed. Saunders, USA. 1640 pp.
11. Liehmann LM, Doyle RS, Powell RM. 2010. Transpelvic urethrostomy in a Staffordshire bull terrier: a new technique in the dog. *J Small Anim Pract* 51:325-329..
12. Salinardi BJ, Marks SL, Davidson JR, Senior DF. 2000. The use of a low profile cystostomy tube to relieve urethral obstruction in a dog. *J Am Anim Hosp Assoc* 39:403-405.
13. Smeak DD. 2000. Urethrotomy and urethrostomy in the dog. *Clin Tech Small Anim Pract* 15:25-34. Review.
14. Slatter D. 2002. *Textbook of small animal surgery*. 3ª ed. Saunders, USA.
15. Tobias KM. 2012. *Veterinary surgery small animal*. Saunders, USA. 2332 pp.