

VESÍCULA BILIAR BÍFIDA EN UN VACUNO *

ROBERTO NICOLA FIRPO

En la inspección de carnes que se realiza en el Matadero Municipal de Salto, se presentó a fines del pasado año, un caso de vesícula biliar bífida, en una vaca, cruce Hereford, de siete años aproximadamente. Dicho animal no denotaba deficiencia funcional ni signo alguno que llamara la atención; en el examen antemortem que se practica en forma sistemática.

OBSERVACIÓN

En un hígado aparentemente normal, se comprobó la presencia de dos vesículas piriformes, una de mayor tamaño, unidas por una de las caras a 12 centímetros del vértice de la vesícula mayor, formando un ángulo de 40° cuando están distendidas. Ambas vesículas desembocan en un solo cuello, para formar el canal cístico. El eje longitudinal de la vesícula mayor mide 20 centímetros y el de la menor 14 centímetros, siendo sus diámetros transversales mayores de 12 a 9 centímetros respectivamente.

RESUMEN

Se presentó como casuística, una vesícula biliar bífida de Bos Taurus H., 7 años.

Ya en el año 1927 el Prof. Dr. M. Carballo Pou, había descrito una forma de vesícula bífida hallada en un novillo, que difiere de la relatada, por presentar cada vesícula su respectivo canal cístico y mostrar la vesícula mayor un vértice bifurcado.

En los *Archivos del Instituto de Anatomía Patológica* de la Facultad de Veterinaria, se encuentra una pieza (A. P. 3183) similar a la descrita, procedente del Dpto. de Colonia.

* Las fotos que se ilustran muestran las vesículas distendidas (fig. 1) y disecadas (fig. 2). Laboratorio Fotográfico de la Facultad de Veterinaria.

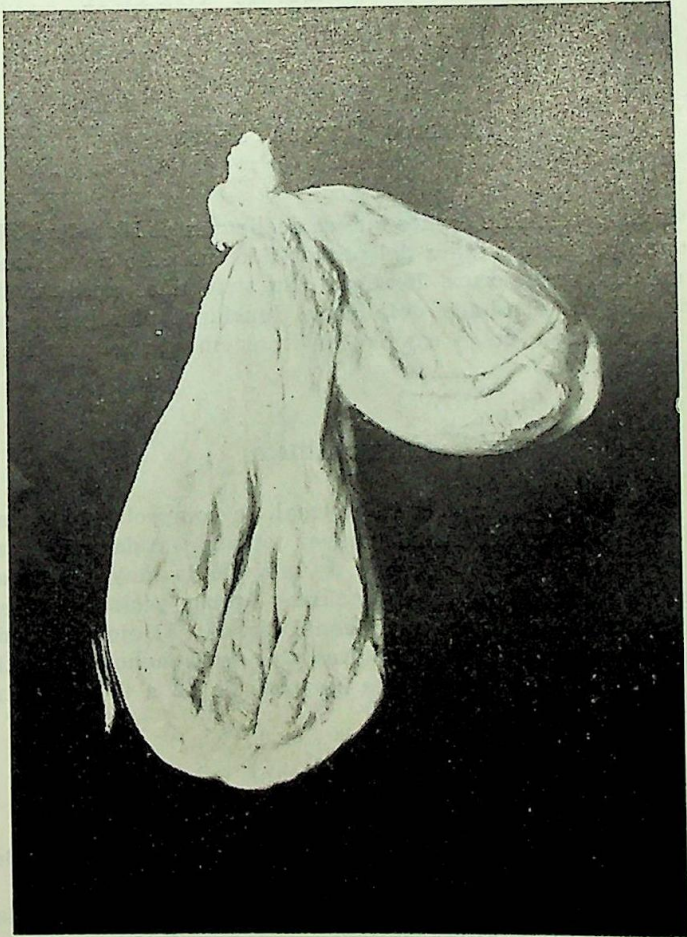


Fig. 1.

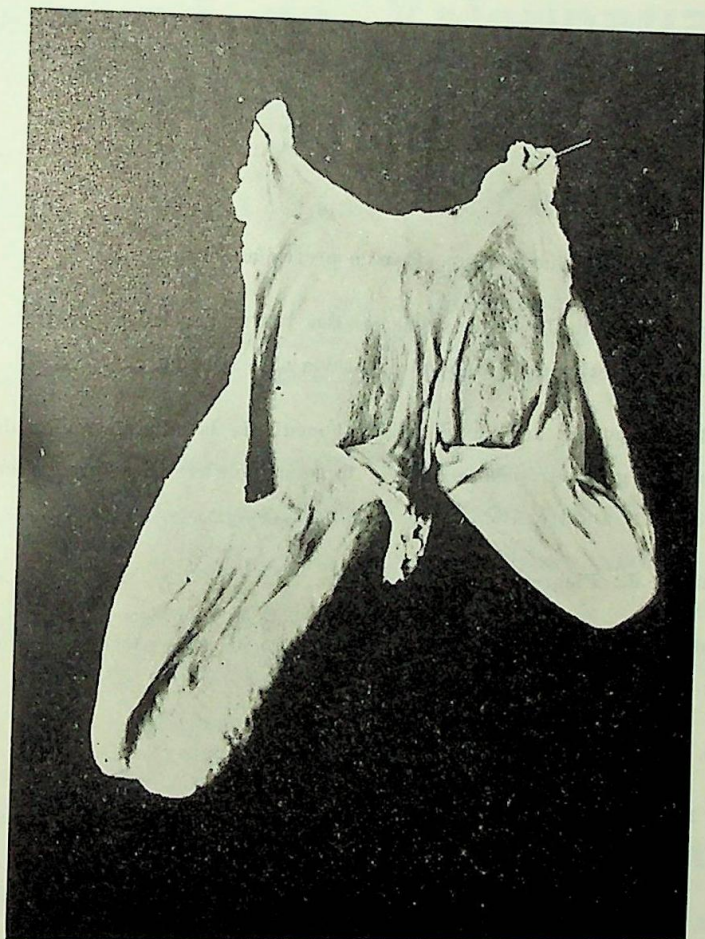


Fig. 2.

BIBLIOGRAFÍA CONSULTADA

1. CARBALLO POU, Mariano.— Forma muy rara de Vesica Fellea Duplex. *Rev. Med. Vet.*, t. 11, año X, N° 30.
2. KITT, Th.— *Manuale di Anatomia Patologica degli animali domestici*. Terza edizione.
3. *Arch. Anat. Pat., Fac. Vet. Montevideo*.