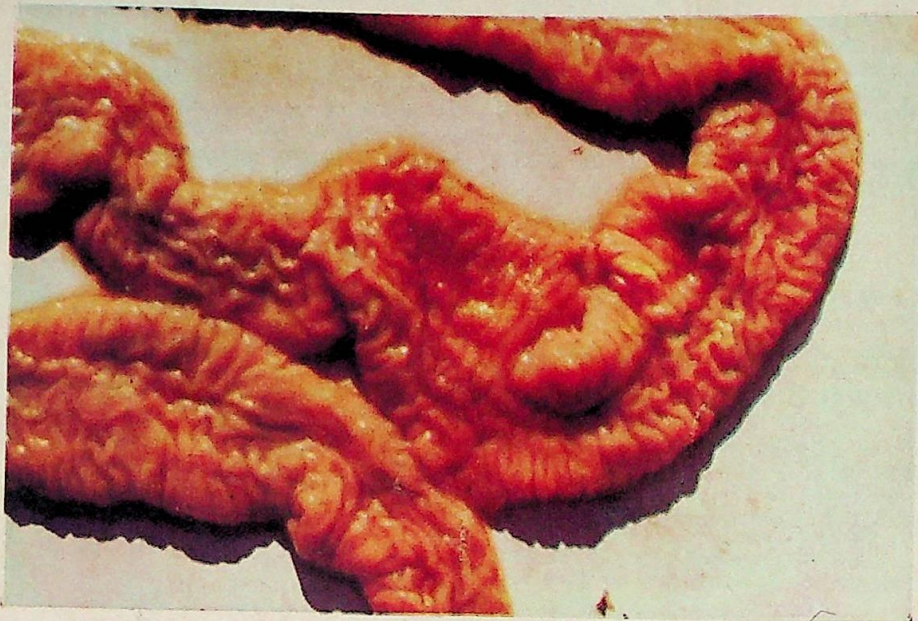


ENFERMEDAD DE JOHNE o PARATUBERCULOSIS

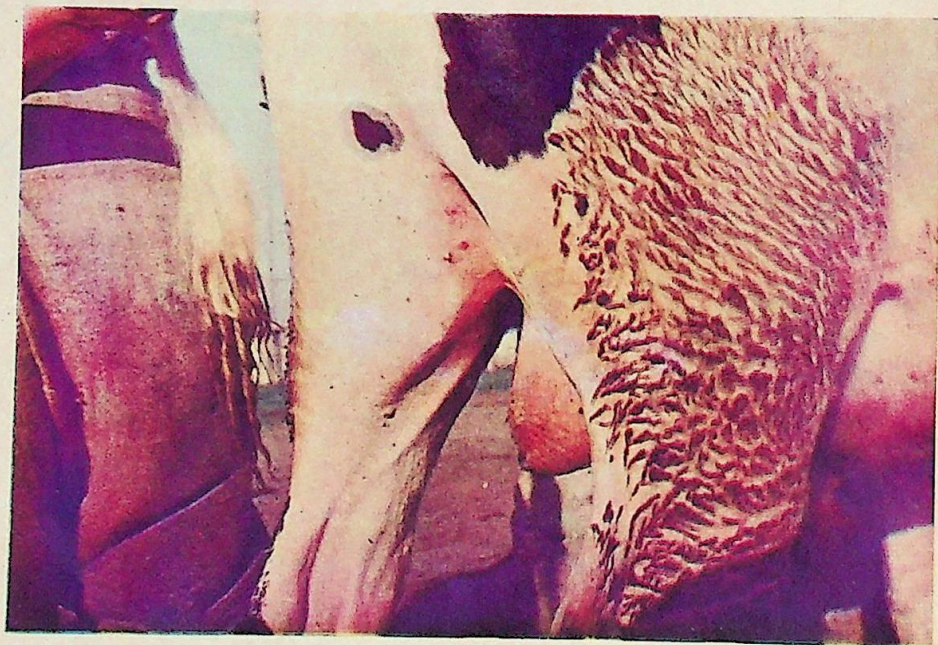Intestino grueso con lesiones específicas de Enfermedad de Johne. Edema, mucosa en pliegues, aumentada en su espesor y es-

ponjosa. Impresión de raspado intestinal detecta *Mycobacterium johnei* en nichos o amas.

Necropsia realizada por las Cátedras de Clínica de Rumiantes y Suínos y Enfermedades Infecciosas de la Facultad de Veterinaria de Montevideo en 1969*.



SARNA DEMODECTICA o DEMODICOSIS



SARNA DEMODECTICA o DEMODICOSIS.
Bovino Holando con lesiones específicas de demodicosis. Caso clínico colectivo propor-

cionado a la Clínica de Rumiantes y Suínos (Facultad de Veterinaria) por el Dr. Luis Bolla. (Libertad — Depto. de San José) (1968).

* Material cedido por el Dr. Leaniz, R.