

INTOXICACION EN EQUINOS POR CENTAUREA SOLSTITIALIS (L)

PERDOMO, E. (x)
DE FREITAS, A. (x)

RESUMEN

Se comunica un caso de Encefalomalacia de globus pallidus y sustancia nigra, en equinos PSC, relacionado con la ingestión de Centaurea solstitialis (L) conocida, vulgarmente, como "abre puños".

El volumen de planta ingerida fue, aproximadamente, de 280 a 300 kgs. durante un período de 4 a 12 semanas. El cuadro cursó con una alta morbilidad y mortalidad.

VETERINARIA: 14: (68) 137-140, 1978.

INTRODUCCION

La finalidad de este trabajo es la descripción de un caso colectivo de intoxicación en yeguas PSC, relacionado con la ingestión de una planta conocida como "abre puños", clasificada como *Centaurea solstitialis* (L) (*), ocurrida en el departamento de Paysandú durante los meses de setiembre a diciembre de 1973.

La ingestión de plantas del género *Centaurea* (1, 7, 8) ha sido relacionada con la aparición de síntomas nerviosos, dificultad para la prehensión, masticación y deglución de alimentos y bebidas, provo-

cando en forma progresiva, la deshidratación, desmejoramiento, inanición y muerte.

Centaurea solstitialis produce una Encefalomalacia del globus pallidus y sustancia nigra y su efecto tóxico (Foto) ha sido demostrado en U.S.A. (1) y en Argentina 4). Los trabajos experimentales realizados sobre bovinos, roedores, primates y otros animales de laboratorio, no registran efectos tóxicos (6) cuando la planta es administrada por vía bucal.

MATERIAL Y METODOS

Los datos sobre el manejo general del establecimiento, las medidas sanitarias y alimentación, fueron aportados por el encargado del establecimiento.

Los datos sobre sintomatología, tipo de pasturas y presencia de plantas tóxicas fueron recogidas en una visita al lugar.

(x) Médico Veterinario. Casilla de Correo 177. Montevideo - Uruguay.

(*) Ing. Agr. Jorge del Puerto.




Fig. 1 — Características generales de la planta *Centaurea Solstitialis* L).

Fig. 2. — Lesiones de necrosis a nivel del sistema nervioso central.

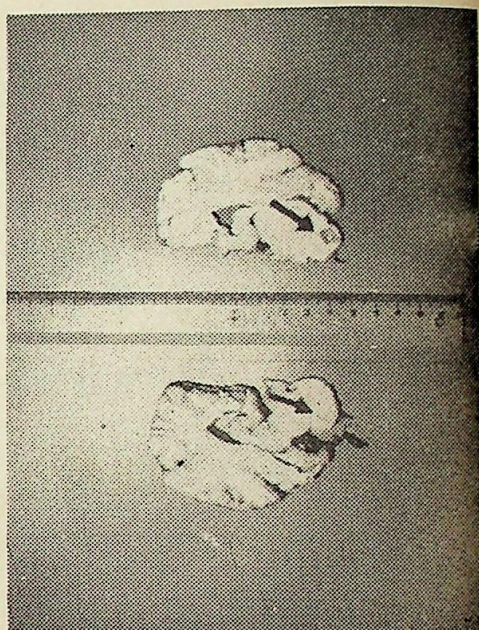



Fig. 3. — Aspecto de la invasión del rastrojo.

Fig. 4. — *Centaurea Solstitialis* (L.)
aspecto de la flor.



Las observaciones clínicas fueron realizadas sobre tres animales que permanecían en el potrero relacionado con la afección.

La patología macro y microscópica fue observada en uno de ellos, el que fue sacrificado.

Para el estudio del SNC se siguió la técnica descrita por M. E. Fowler (2).

Los materiales extraídos para estudios histopatológicos fueron fijados en formol salino 10 por ciento y teñidos con H.E.

RESULTADOS

a) Historia:

La manada afectada estaba constituida por 20 yeguas PSC de distintas edades que estaban siendo controladas para servicio reproductivo. Durante el día eran trasladadas a un rastrojo de avena de unas 30 hectáreas, en el cual predominaba —en un 90 %— la maleza conocida como “abre puños” en distintas etapas de su desarrollo. Esta planta se asemeja a un cardo de flores amarillas con espinas en la base de la flor y con hojas cubiertas de pelos muy pequeños que le dan un aspecto algodonoso (Foto), de aproximadamente unos 30 cms. de altura (5). Por la noche, las yeguas eran llevadas al establo y suplementadas con ración a base de granos.

El comienzo de la afección no pudo ser precisado exactamente, pero se estima que los animales empezaron a manifestar síntomas a las cuatro semanas de haber ingresado al rastrojo (fines de setiembre, principios de octubre). Pocos días después mueren los primeros animales con signos de deshidratación y caquexia. Los síntomas clínicos que presentaban los animales sobrevivientes, hacían sospechar Encefalomiелitis equina, aislándolos en el potrero del rastrojo. El resto de los equinos del establecimiento fue vacunado preventivamente.

En el transcurso de los meses de octubre a diciembre mueren 17 animales, todos con sintomatología similar.

b) Sintomatología

Se observó que los equinos afectados presentaban signos de deshidratación, adelgazamiento y trastornos del comportamiento. Mucosas aparentes pálidas, secas, pliegue cutáneo perezoso, hundimiento de globos oculares y periné. Tenían una marcha oscilante, con deambular somnoliento, heridas cutáneas por decúbitos prolongados, sensorio deprimido, rechiniamiento de dientes y boca entreabierta. Los intentos de hacer ingerir alimento y beber agua resultaron infructuosos. Los reflejos pupilares y oculares eran normales. Temperatura rectal por debajo de límites normales.

c) Patología:

Uno de los animales fue sacrificado y aparte de deshidratación y emaciación generalizada, no se apreciaron lesiones macroscópicas evidentes en ningún otro órgano, excepto en el SNC. Este se mostró congestivo y, al cortarlo para su fijación de acuerdo a técnica descrita por Fowler (2), se encontraron pequeñas áreas bien delimitadas de necrosis, con zonas correspondientes al globus pallidus y sustancia nigra, de un diámetro aproximado a los 5 mm., de color amarillento y consistencia gelatinosa (Foto). Estas lesiones eran bilaterales y simétricas.

d) Histopatología

En las zonas del globus pallidus y sustancia nigra con lesiones macroscópicas, se observaron áreas de necrosis liquefactiva con marginación de células de la glía y presencia de numerosas células vacuoladas (gitter cells) y cuerpos eosinófilos (esferoides).

DISCUSION

En nuestro país no se conocen antecedentes de muertes colectivas en equinos con la sintomatología descrita, salvo casos de Encefalomiелitis y en animales muy jóvenes.

El estudio clínico, patológico, macroscópico así como epizootiológico, permite descartar esa enfermedad. La localización de las lesiones en globus pallidus y sustancia nigra, la ingestión de la planta como único alimento, nos permiten hacer un diagnóstico de intoxicación por *Centaurea solstitialis* (L). El cuadro coincide, plenamente, con la descripción realizada por otros autores (1, 2, 4, 7). La presencia de esas lesiones en SNC está relacionada con algún metabolito (4, 6) de la planta, que afecta selectivamente esas zonas del encéfalo atacando áreas invadidas por fibras motoras de los pares craneales V, VII y XII (1, 3, 4, 6, 8) lo que les impide alimentarse correctamente y cursar con un cuadro de deshidratación, caquexia y muerte por inanición. Se estimó que la cantidad de planta ingerida para provocar esas lesiones

debió ser, aproximadamente, de 280 a 300 kilogramos por animal.

CONCLUSIONES

La ingestión prolongada de *Centaurea solstitialis* (L) estuvo relacionada con la aparición de síntomas nerviosos y lesiones de Encefalomalacia, localizadas en globus pallidus y sustancia nigra, provocando la muerte de 19 animales.

AGRADECIMIENTOS

Al Ing. Agr. Jorge Del Puerto, por la clasificación de la planta. Al Dr. Roberto García, veterinario consultante, y al Sr. Alfredo Nieto Borrás, propietario del establecimiento respectivamente. A los Ayudantes Técnicos Srts. Mirta Souto y María Antonieta Paglia y Sr. Alfredo Ruiz Díaz.

SUMMARY

A case of nigropallidal encephalomalacia in horses related to high ingestion of Centaurea solstitialis (L) ("Yellow star thistle") is described. The total plant ingestion was, approximately, of 280-300 kg per animal, during a 4-12 weeks period.

A high morbidity and mortality was observed.

VETERINARIA: 14: (68) 137-140, 1978.

BIBLIOGRAFIA

1. DORDY, D.R. Nigropallidal Encephalomalacia in Horses Associated with Ingestion of Yellow Star Thistle. *J. Neurop. and Exp. Neurol.* vol. 13, pág. 330-342, 1954. Citado por Fowler.
2. FOWLER, M.E. Nigropallidal Encephalomalacia in the Horse. *J.A.V.M.A.*, vol. 142, N° 6, pág. 607-616, 1965.
3. LARKSON, K.A. and YOUNG, S. Nigropallidal Encephalomalacia in Horses in Colorado. *J.A.V.M.A.*, vol. 156, N° 5, pág. 626-628, 1970.
4. MARTIN, A.; YANARELLA, F.; MAUREL, R. y RUAGER, J. "Nigropallidal Encephalomalacia" en Equinos, provocada por la Intoxicación Crónica con "Abre Puños" (*Centaurea solstitialis* (L)). *Analected Vet. (Rep. Argentina)*, vol. III, N° 1.2.3., pág. 43-47, 1971.
5. MARZOCCA, A. Manual de Malezas. *Colec. Agropecuaria INTA, N° 12 (Rep. Argentina)*, pág. 25, 28, 36, 40 - 396.7, pág. 74 D, pág. 391, 1957.
6. METTLER, F. and STERN, G. Observations on the Toxic Effects of Yellow Star Thistle. *J. Neurop. and Exp. Neurol.*, vol. 22, pág. 164-169, 1963.
7. YOUNG, S.; BROWN, N.W.; KLINGER, B. Nigropallidal Encephalomalacia in Horses Caused by Ingestion of Weeds of the Genus *Centaurea*. *J.A.V.M.A.*, vol. 157, N° 11, pág. 1602-1603, 1970.
8. YOUNG, S. BROWN, W.N.; KLINGER, B. Nigropallidal Encephalomalacia in Horses Fed Russian Kanpweed (*Centaurea Repens* L.) *Am. J. Vet. Res.*, vol. 31, N° 8, pág. 1393-1404, 1970.